CORSO TEORICO-PRATICO DI

ECOGRAFIA CARDIO-VASCOLARE

TERAPIA DELLA PATOLOGIA DEI VASI EPIAORTICI:

“trovato il problema, che fare?”

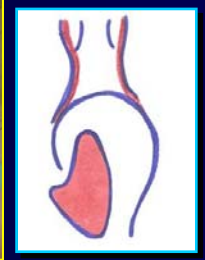

Novara 28 giugno 2005

Bacchieri Cortesi Marco

Responsabile del Laboratorio di Diagnostica Ecografica Vascolare dell’Ospedale Regionale di Aosta

Le malattie cardiovascolari, sono la principale causa di morte nei paesi industrializzati.

Il meccanismo che stà alla base di questa malattia è il processo di ATEROSCLEROSI (aterotrombosi).

ATEROSCLEROSI o ATEROTROMBOSI

E' un fenomeno che coinvolge diversi distretti arteriosi (coronarico, carotideo, aorto-iliaco, femoro-popliteo-tibiale), con la formazione di:

"PLACCHE"

IL DESTINO DELLA PLACCA: 1

La genesi della placca, aterosclerotica, è condizionata da importanti fattori di rischio:

- Fumo
- Ipertensione arteriosa
- Diabete
- Dislipidemie (colesterolemia e trigliceridemia)
- Alterazioni genetiche enzimatiche (es.omocisteinemia)
- Età superiore ai 65 anni

IL DESTINO DELLA PLACCA: 2

- La placca, aterosclerotica, restringendo, progressivamente il lume vasale (stenosi) e/o complicandosi, con formazione di trombi, determina la condizione clinica di ***ISCHEMIA.***

- A seconda del distretto interessato avremo :
  - Cardiopatia ischemica ⇨ Angina / Infarto
  - Malattia cerebrovascolare ⇨ TIA / Ictus
  - Ischemia arti inferiori ⇨ Claudicatio / Gangrena

LA MALATTIA CEREBROVASCOLARE: 1

- CRONICA : la malattia aterotrombotica coinvolge le arterie del collo a destino cerebrale (carotidi extracraniche e vertebrali)
- ACUTA : l'aspetto cronico della malattia si complica, improvvisamente, con l'ostruzione dell'arteria o la liberazione di trombi, che dalla placca, staccandosi, occludono un arteria cerebrale determinando ischemia o ICTUS

LA MALATTIA CEREBROVASCOLARE: 2

Epidemiologia

- L'80% degli incidenti cerebro-vascolari intracranici è di origine ischemica

- Il 10% da emorragia spontanea

- Il 10% da emorragia subaracnoidea

L'ictus ischemico rappresenta la terza causa di morte dopo l'infarto del miocardio e le neoplasie .

L'ictus ha una prevalenza di c.a 5 casi ogni 1000 abitanti

VALUTAZIONE GRADO DI STENOSI CAROTIDEA

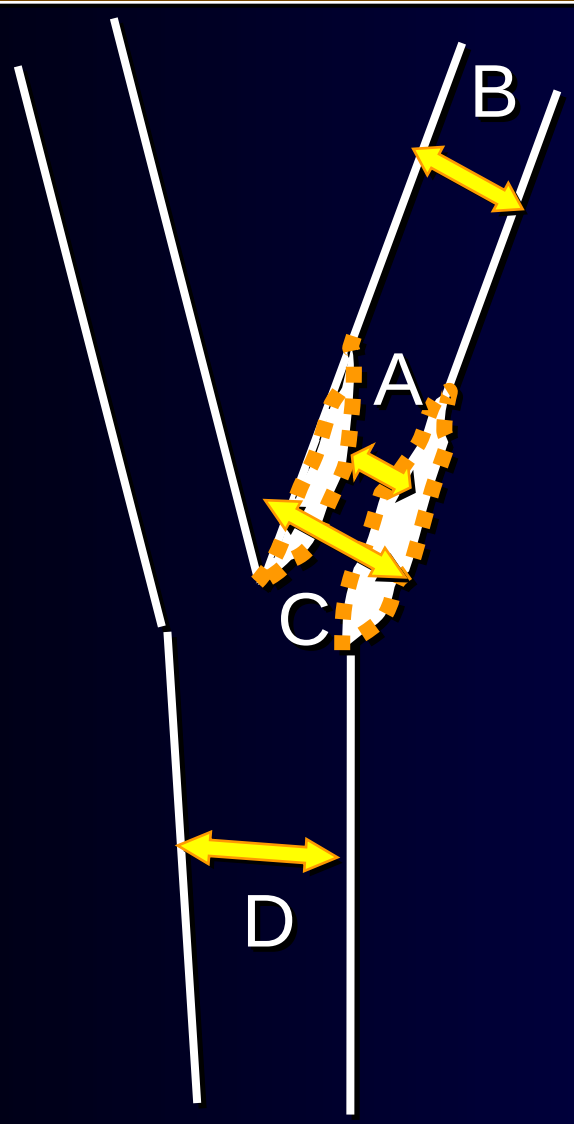

Metodo ECST : $\frac{C - A}{C} \times 100\%$

Metodo NASCET : $\frac{B - A}{B} \times 100\%$

Metodo Carotide Comune: $\frac{D - A}{D} \times 100\%$

SOSPETTA LESIONE CAROTIDEA SINTOMATICA

Ecocolordoppler

STENOSI

0-49%	50-99%	OCCLUSIONE
•Terapia medica •Monitoraggio lesione	•Prosecuzione iter diagnostico	•Monitoraggio carotide controlaterale

Linee guida SICVE - 2000

INDICAZIONI AL TRATTAMENTO DELLA LESIONE CAROTIDEA SINTOMATICA IN BASE AL GRADO DELLA LESIONE ED ALLA CLINICA

DIMOSTRATE

- >= 70 % con TIA
- >= 70 % con minor stroke e lesioni stabilizzate alla TC/RM

ACCETTABILI

- >= 50-69 % con TIA

INCERTE

- Stroke in evolution < 6 ore
- Major stroke a coscienza integra e lesioni stabilizzate

INAPPROPRIATE

- <50%

Linee guida SICVE - 2000

LESIONE CAROTIDEA ASINTOMATICA (Pz polivasculopatico)

STENOSI

0-60%

- Terapia medica
- Monitoraggio lesione

60-99%

- Prosecuzione iter diagnostico per terapia chirurgica

OCCLUSIONE

- Monitoraggio carotide controlaterale

Trial ACAS: il beneficio della terapia chirurgica nel paziente asintomatico è evidente dopo 1 anno dall'intervento con una differenza assoluta media che si mantiene costante intorno all'1.5% per anno.

INDICAZIONI AL TRATTAMENTO DELLA LESIONE CAROTIDEA ASINTOMATICA

Paz. con rischio chirurgico < 3% e spettanza di vita di almeno 5 anni:

DIMOSTRATE:

>= 60 % complicata e non, indipendentemente dalla controlaterale

ACCETTABILI:

- >= 60 % complicata e non, indipendentemente dalla controlaterale, in associazione a rivascolarizzazione miocardica

INCERTE:

- >= 50 % complicata e non, indipendentemente dalla controlaterale

Linee guida SICVE - 2000

INDICAZIONI AL TRATTAMENTO DELLA LESIONE CAROTIDEA ASINTOMATICA

Pazienti con rischio chirurgico tra il 3% e 5%:

DIMOSTRATE:

- nessuna

ACCETTABILI, MA NON DIMOSTRATE:

- >= 75% complicata e non, con stenosi controlaterale >75% o occlusa

INCERTE:

- >= 75 % complicata e non, indipend. dalla controlaterale
- >= 75% mono o bilaterale con indicazione a rivascolarizzazione miocardica

Linee guida SICVE - 2000

INDICAZIONI AL TRATTAMENTO DELLA LESIONE CAROTIDEA ASINTOMATICA

Pazienti con rischio chirurgico tra il 5% e 10%:

DIMOSTRATE:

- nessuna

ACCETTABILI, MA NON DIMOSTRATE:

- nessuna

INCERTE:

- >= 75 % complicata e non, indipendente dalla controlaterale
- >= 75% mono o bilaterale con indicazione a rivascolarizzazione miocardica

Linee guida SICVE - 2000

STENOSI CAROTIDEA: ASPETTI MORFOLOGICI IN BASE ALL'ECOGENICITA'

- ECOGENICITA' SOFT: placca ipoecogena, a prevalente contenuto lipidico o ematico, tende più frequentemente ad ulcerarsi con conseguente embolizzazione

- ECOGENICITA' MISTA: placca eterogenea, a composizione mista fibro-calcifica si correla più frequentemente con microemorragie intramurali

- SUPERFICIE REGOLARE O IRREGOLARE

CRITERI EMODINAMICI DI DEFINIZIONE DELLA STENOSI

In relazione alla riduzione di diametro, del peak sistolico ed alla telediastole sono state individuate le seguenti classi:

% stenosi	Velocità ICA	Dispersione spettro
normale	Vel. picco sistolico < 125 cm/sec	No dispersione
1-19%	Vel. picco sistolico < 125 cm/sec	Fase finale sistole
20-59%	Vel. picco sistolico < 125 cm/sec	Tutta la sistole
60-79%	Vel. picco sistolico > 125 cm/sec	Tutta la sistole
	Vel. tele-diastole < 125 cm/sec	Tutta la sistole
80-90%	Vel. tele-diastole > 125 cm/sec	
	(stenosi severe possono avere vel. ridotte)	
Ostruzione	Segnale assente su ICA	
	Segnale prossimo a 0 sulla CCA	

STENOSI CAROTIDEA:

è possibile effettuare un intervento chirurgico in pazienti valutati preoperatoriamente con la sola metodica ecocolordoppler?

L'esecuzione di TEA carotidea effettuata esclusivamente sulla scorta di un esame ecocolordoppler eseguito da un Laboratorio di Diagnostica Vascolare di validata esperienza è ormai pratica comune e considerata accettabile da 3/4 dei Chirurghi Nordamericani

↓

ciò consente una sensibile riduzione dei costi preoperatori, prevenendo le possibili complicanze dell'esame angiografico

Zwolak R.M. et al.: Carotid endaretectomy without angiography: Are we ready?
J.Vasc. Surg. 1997

STENOSI CAROTIDEE: TECNICHE CHIRURGICHE

TROMBOENDOARTERECTOMIA CAROTIDEA (TEA) STANDARD:

• rimozione della placca mediante arteriotomia longitudinale e sutura diretta

→ per placche limitate al bulbo, con diametro della carotide interna superiore a 5 mm

TEA CON PATCH:

• ricostruzione della sutura mediante apposizione di materiale sintetico (dacron, ptfe), autologo (vena safena) o omologo (pericardio bovino,collagene ovino)

→ per diametro della carotide inferiore a 5 mm

STENOSI CAROTIDEE: TECNICHE CHIRURGICHE

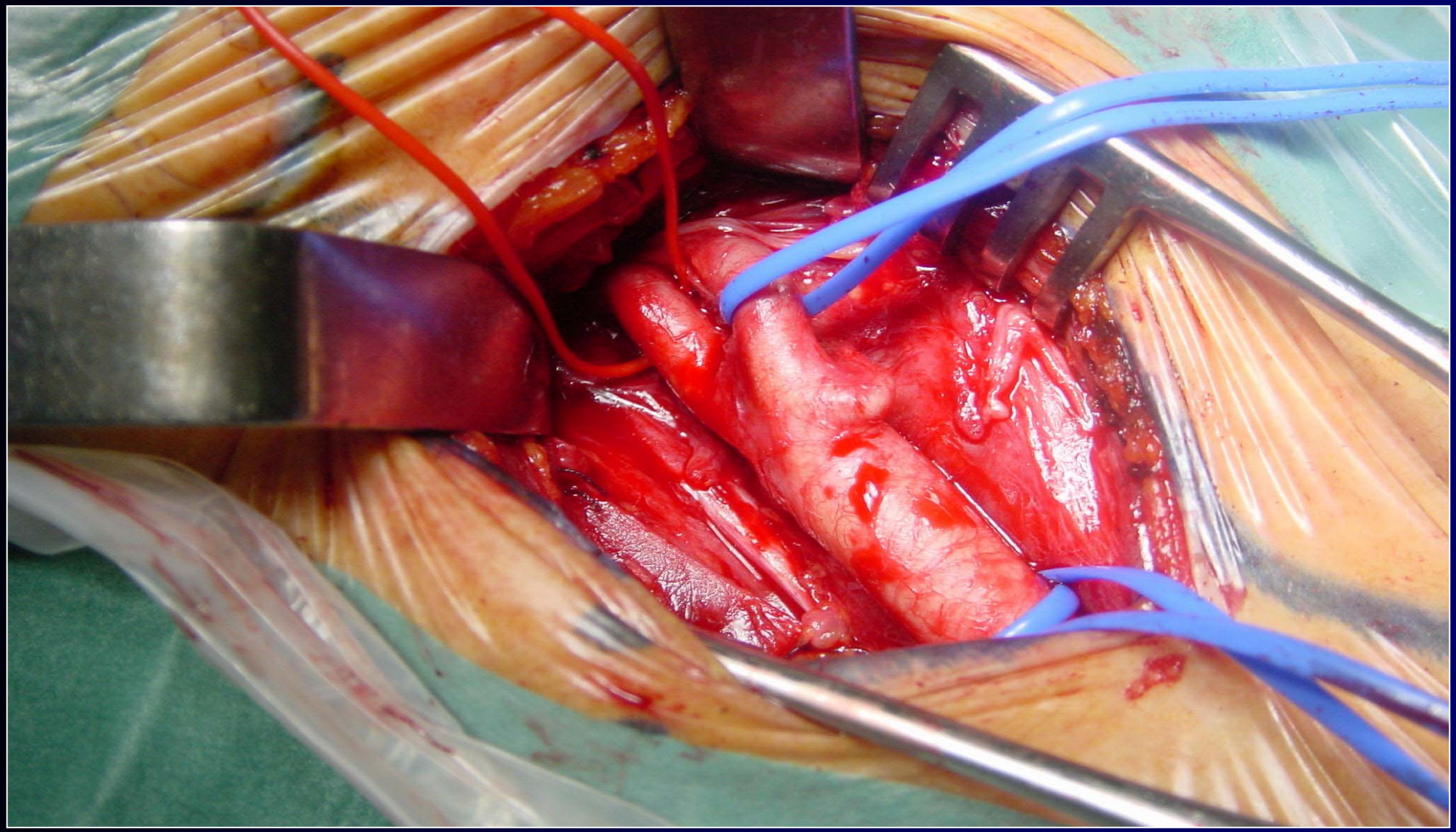

STENOSI CAROTIDEE: TECNICHE CHIRURGICHE

Tromboendoarterectomia: arteriectomia longitudinale

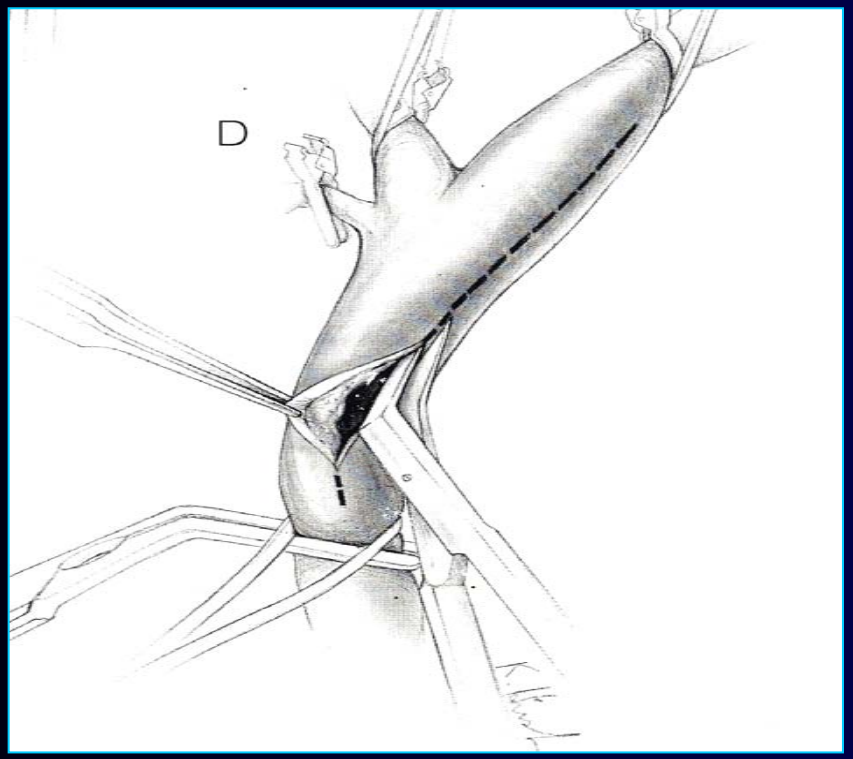

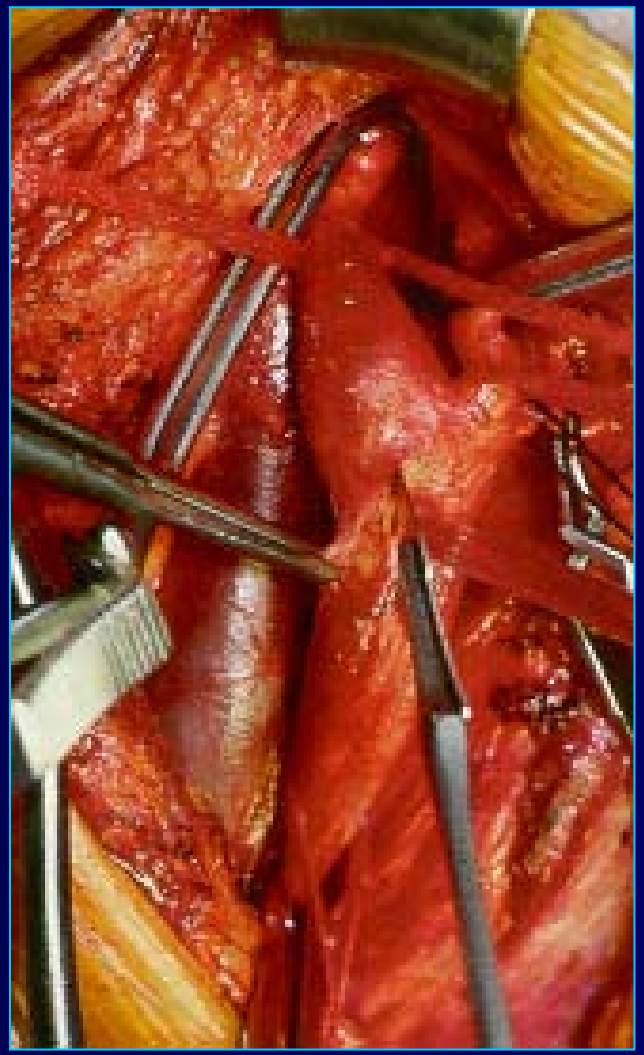

STENOSI CAROTIDEE: TECNICHE CHIRURGICHE

Tromboendoarterectomia: Tecnica tradizionale

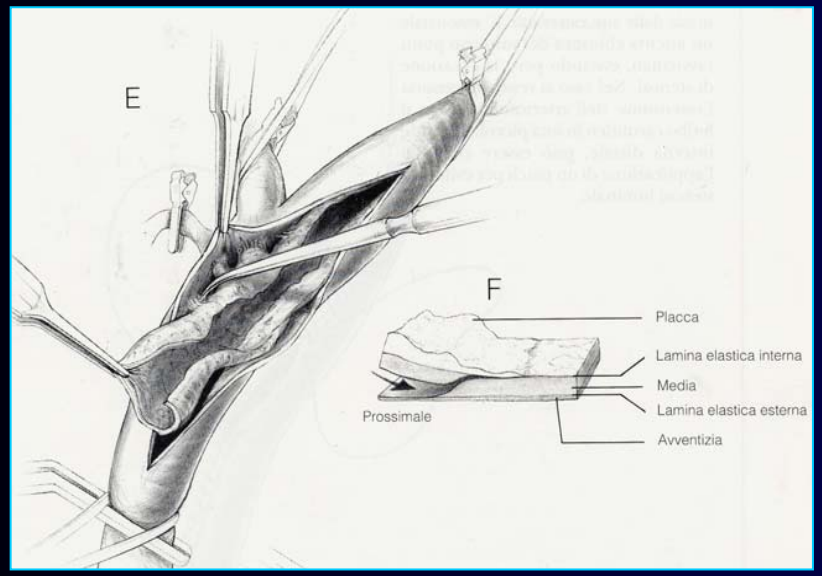

STENOSI CAROTIDEE: TECNICHE CHIRURGICHE

Tromboendoarterectomia: Tecnica diratta con patch

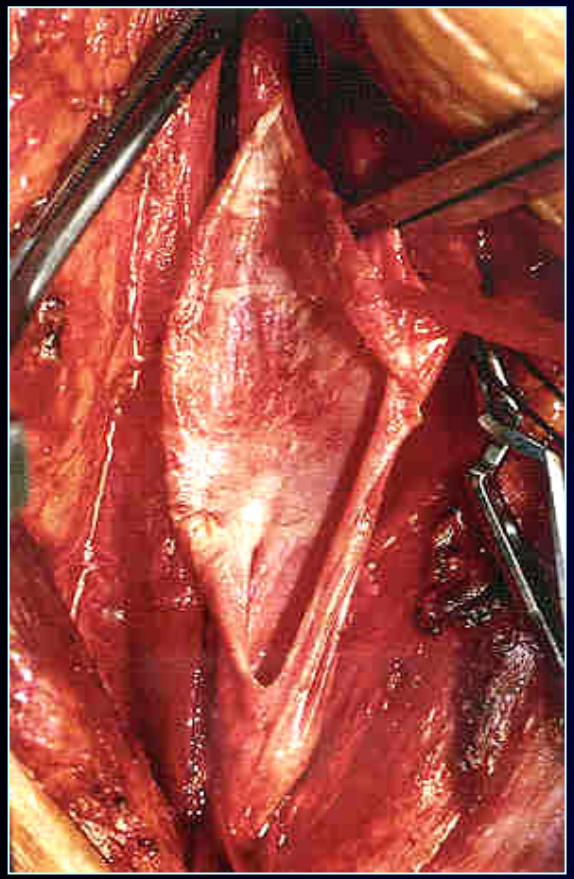

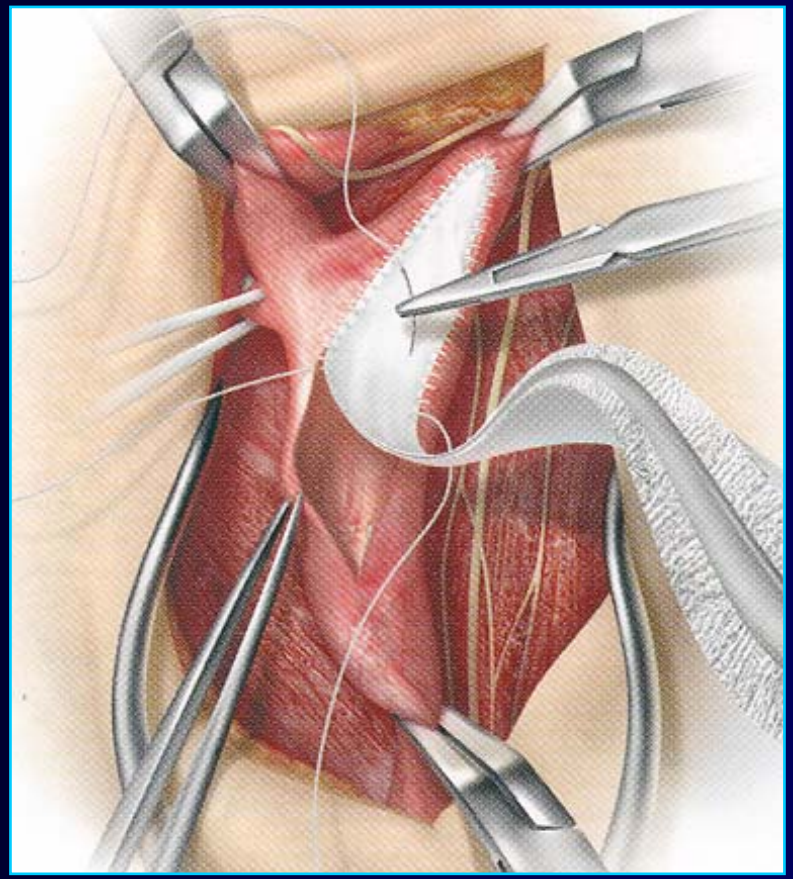

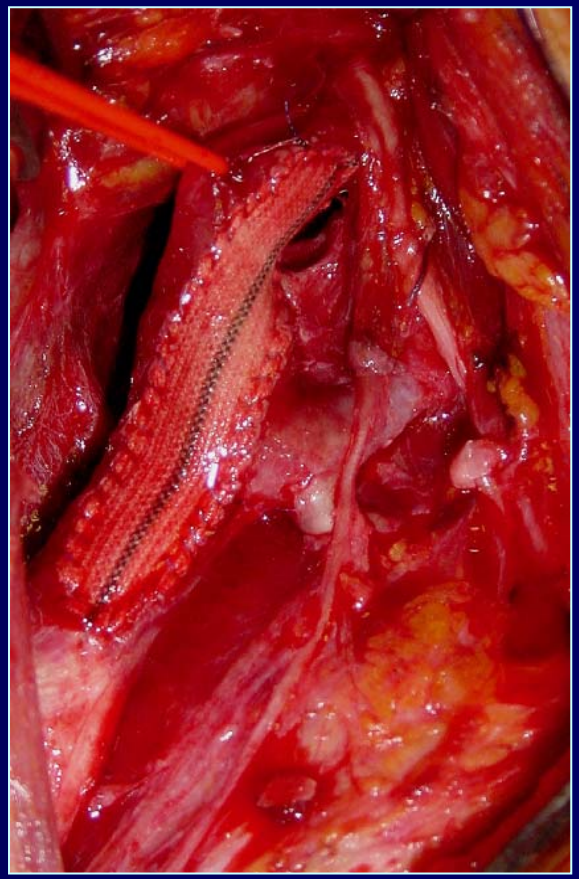

STENOSI CAROTIDEE: TECNICHE CHIRURGICHE

Tromboendoarterectomia: Tecnica standard

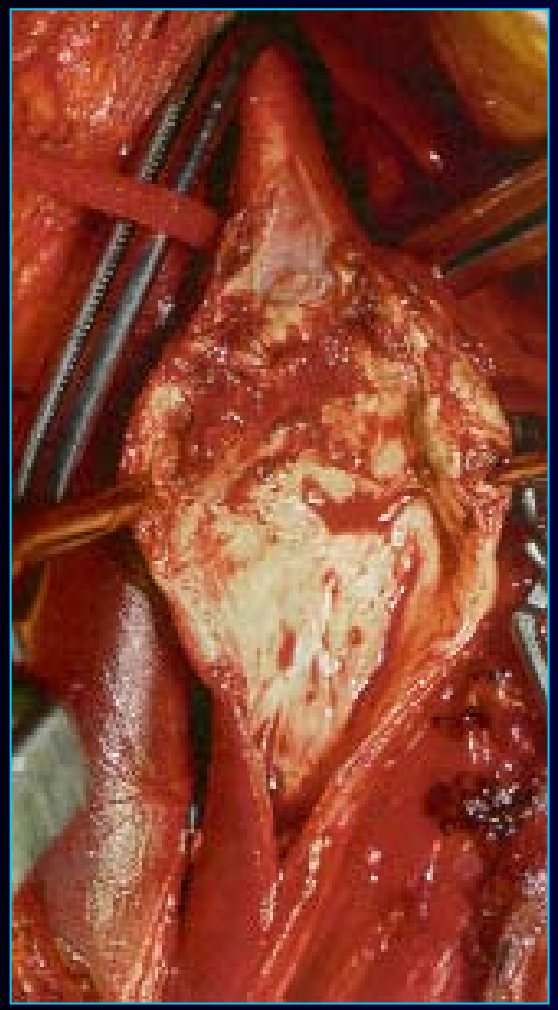

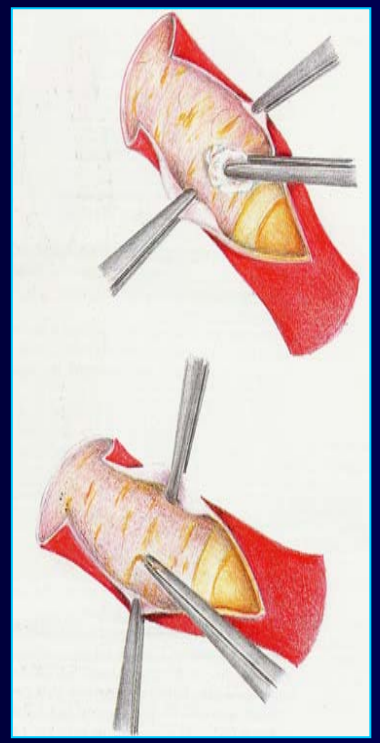

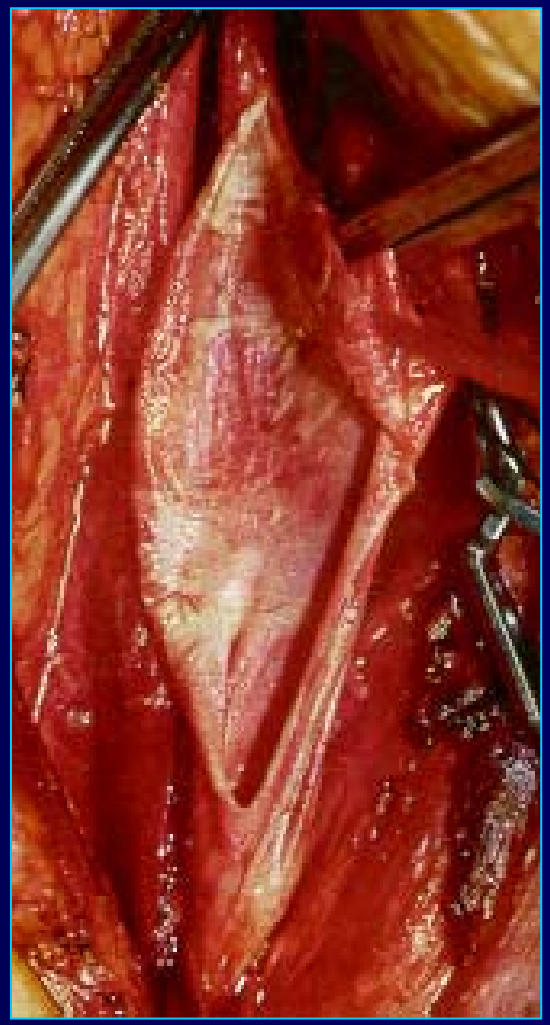

STENOSI CAROTIDEE: TECNICHE CHIRURGICHE

TEA PER EVERSIONE:

• sezione della carotide interna all'origine ed asportazione della placca mediante eversione con successivo reimpianto della ICA sulla CCA

→ permette di correggere eventuali plicature, sembra correlata ad una minore incidenza di ristenosi

BY PASS CAROTIDEO:

• sostituzione del segmento arterioso con materiale autologo (vena) o sintetico (dacron, PTFE)

→ tecnica difficilmente di prima scelta si esegue per estensione distale o prossimale della placca

STENOSI CAROTIDEE: TECNICHE CHIRURGICHE

TECNICA PER EVERSIONE E REIMPIANTO
Secondo DE BAKEY - ETHEREDGE

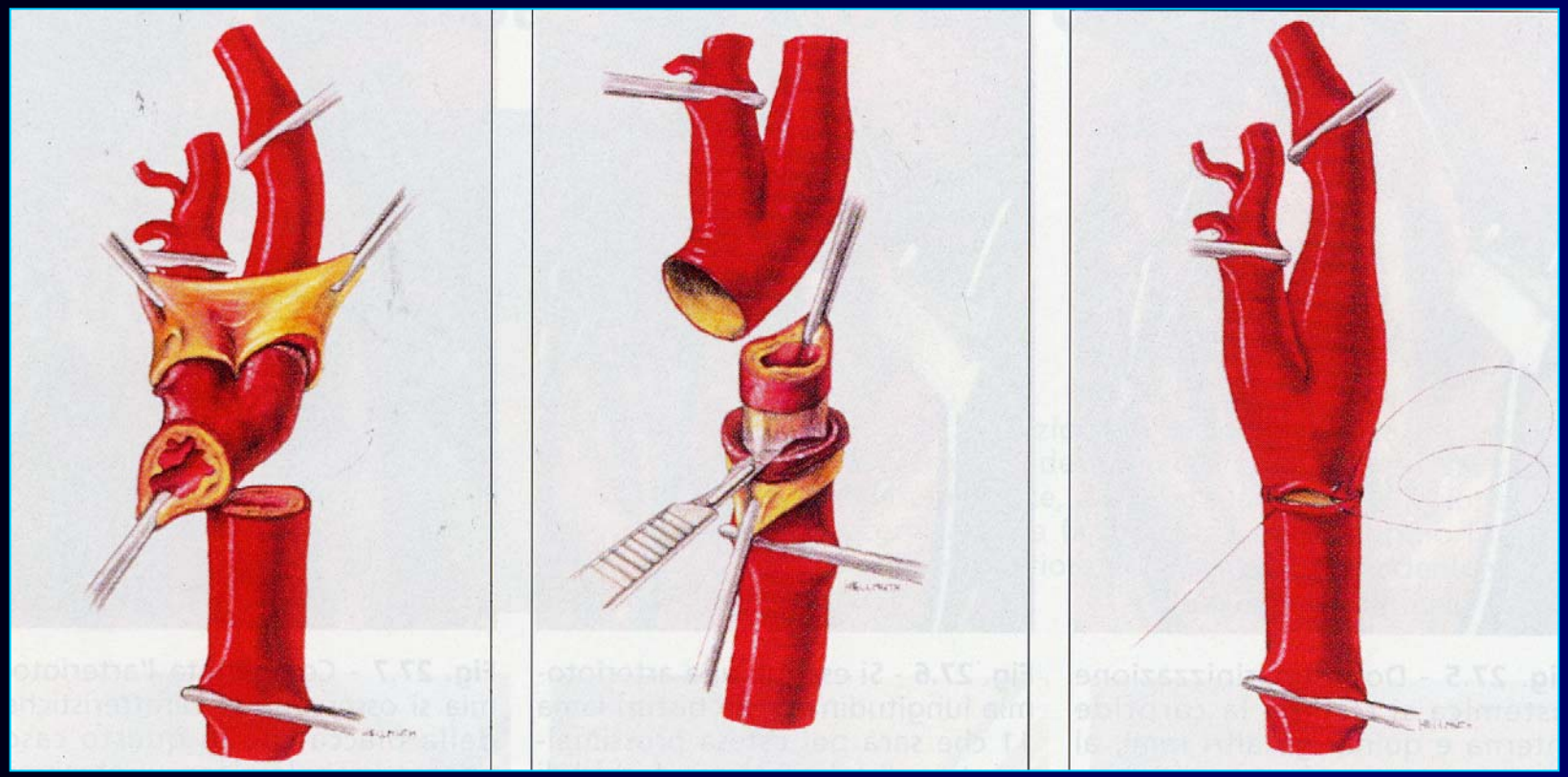

STENOSI CAROTIDEE: TECNICHE CHIRURGICHE

TECNICA PER EVERSIONE E REIMPIANTO
Secondo KIENY

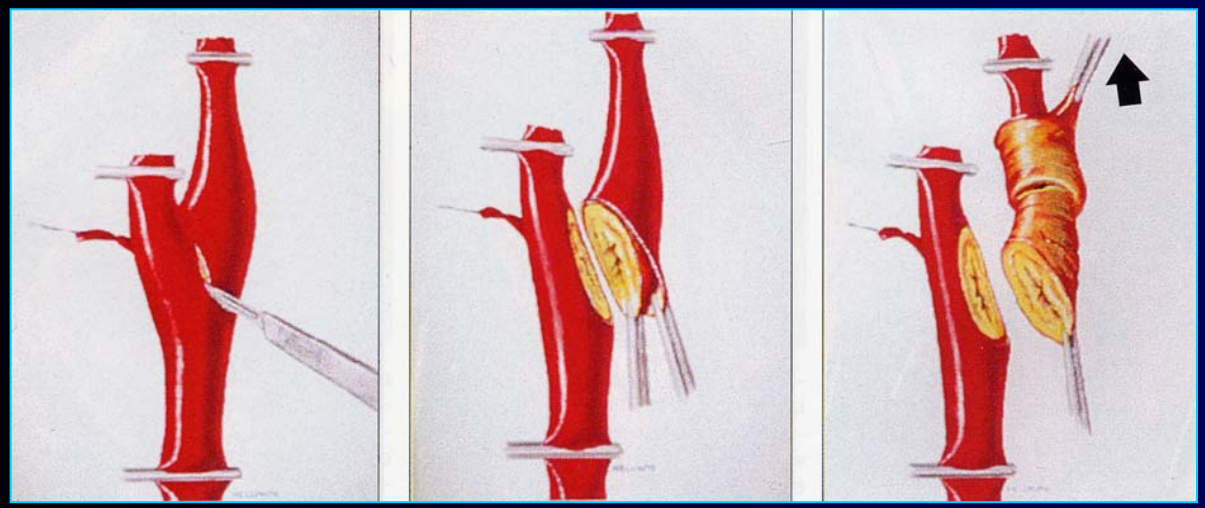

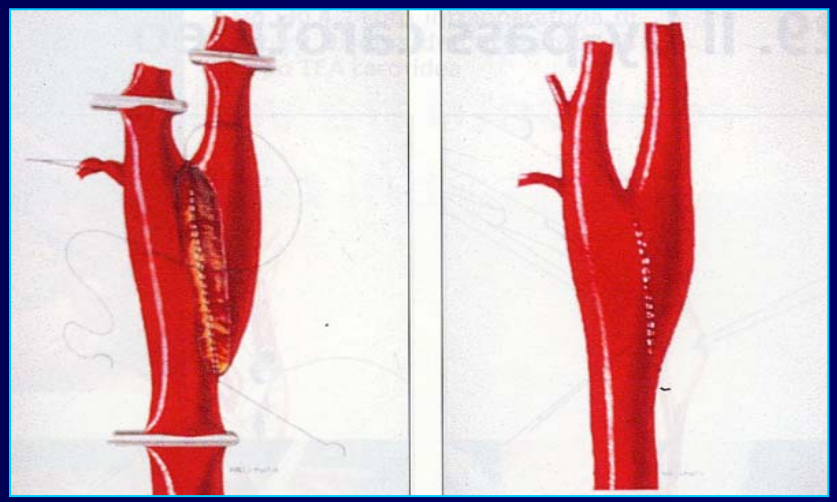

STENOSI CAROTIDEE: TECNICHE CHIRURGICHE

TECNICA PER EVERSIONE E REIMPIANTO
Secondo KIENY

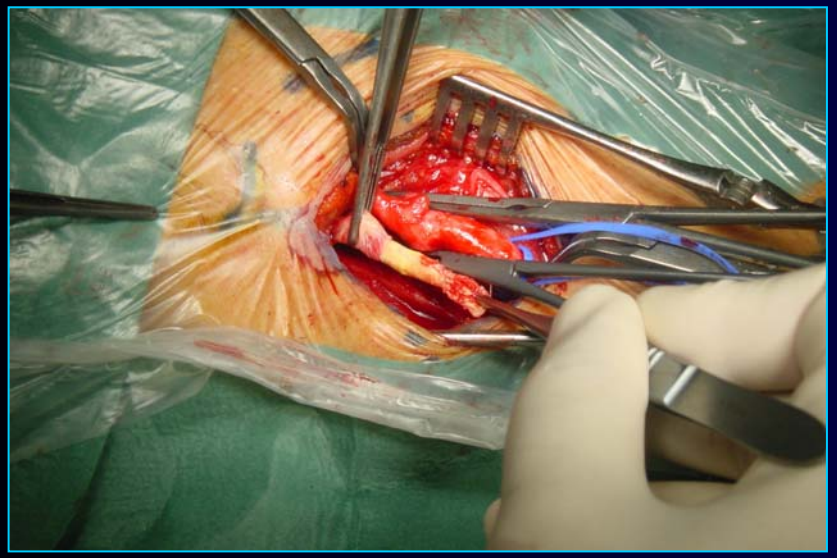

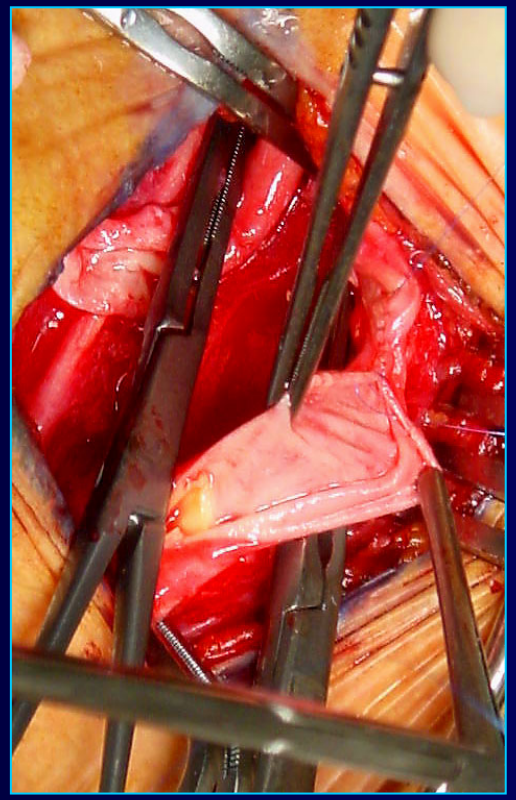

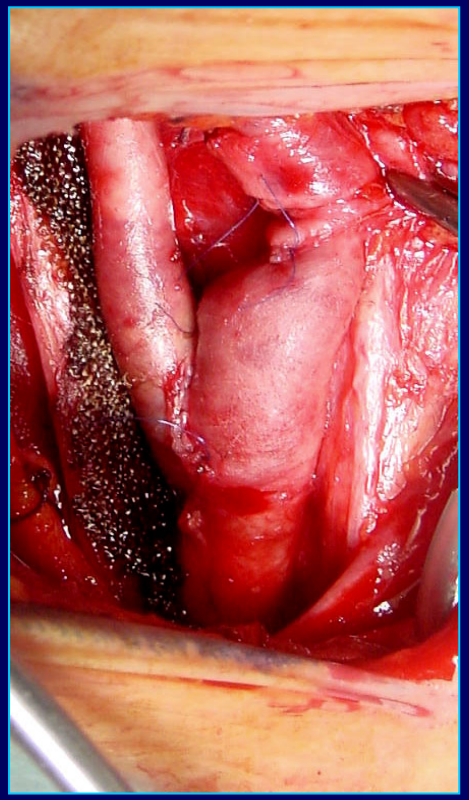

STENOSI CAROTIDEE: TECNICHE ENDOVASCOLARI

- Nelle procedure endovascolari l'incidenza media di minor stroke è del 1.8% e major stroke dal 2.8 al 6.4%

- Non esiste uniformità di tecniche impiegate, le vie di accesso e i protocolli di trattamento sono variabili a seconda delle casistiche

⬇

NON ESISTONO EVIDENZE TALI DA RITENERE LA PROCEDURA INTERVENTISTICA COME ALTERNATIVA A QUELLA CHIRURGICA

IL SUO IMPIEGO E' CONSIGLIATO: NELLE RISTENOSI, COLLI OSTILI, STENOSI POST-ATTINICHE

STENOSI CAROTIDEE: TECNICHE ENDOVASCOLARI

Balloon expandable

premontato su catetere a palloncino rilasciato mediante il gonfiaggio dello stesso

Autoespandibile

rilasciato con l'arretramento di una guaina esterna



ATTUALMENTE: utilizzati unicamente i secondi, essendo i "ballon expandable" più difficilmente veicolabili e facilmente deformabili

STENOSI CAROTIDEE: TECNICHE ENDOVASCOLARI
Scelta dello Stent

Nitinol: cilindrico vs conico

- **Cilindrico per trattare lesioni focali ICA / CCA**
- **Conico per trattare lesioni della biforcazione carotidea**





STENOSI CAROTIDEE: TECNICHE ENDOVASCOLARI

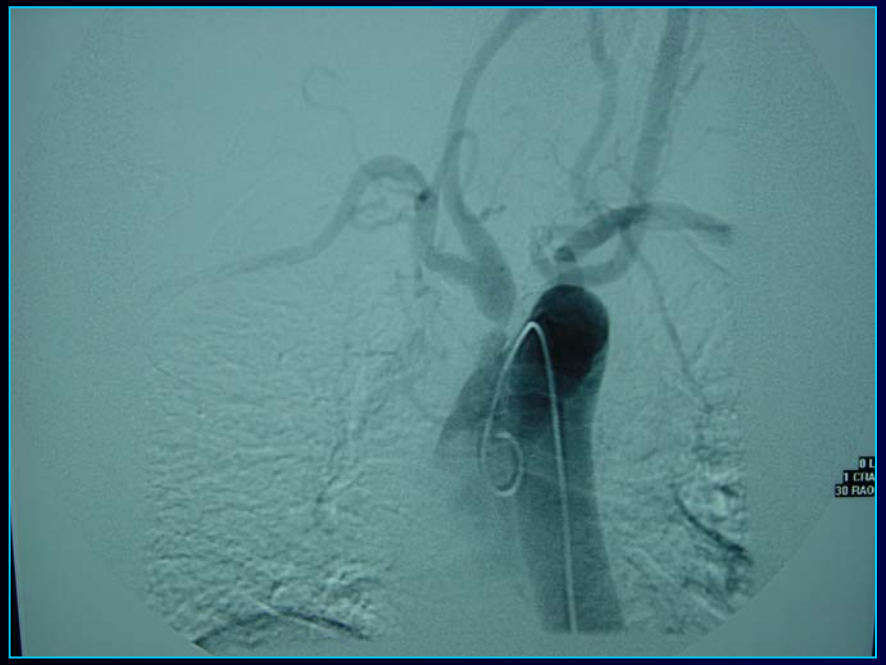

Pre

Post

CHIRURGIA CAROTIDEA

- Perché un controllo intraoperatorio?

CHIRURGIA CAROTIDEA: perché un controllo intraoperatorio?

- Il controllo di qualità intraoperatorio offre la possibilità di minimizzare il rischio di fallimento dando indicazioni per un eventuale revisione del segmento disostruito (ICA ed ECA).

- Documentazione obiettiva del proprio operato a fini medico-legali.

CHIRURGIA CAROTIDEA: perché un controllo intraoperatorio?

- L'incidenza di complicanze in chirurgia carotidea è correlata al risultato della rivascolarizzazione ed alla qualità dell'intervento effettuato.

- Al fine di minimizzare le complicanze è necessario effettuare un controllo intraoperatorio al termine della rivascolarizzazione.

CHIRURGIA CAROTIDEA: perché un controllo intraoperatorio?

- Il controllo intraoperatorio deve mirare a ridurre la presenza di lesioni residue: il riscontro di alterazioni minori non sembra essere in correlazione con lo sviluppo di ristenosi a distanza.

- L'ecocolordoppler è attualmente da considerarsi la metodica di scelta per il controllo intraoperatorio negli interventi di chirurgia carotidea per l'assenza di invasività ed il basso costo.

TEA CAROTIDEA: controllo intraoperatorio

	Sensitivity	Specificity
Duplex US with color flow	100%	100%
Digital subtraction angiography	66%	95.7%
C.W. Doppler	16%	97.8%

Intraoperative assessment of carotid endarterectomy: a comparison of techniques
Lingenfelter KA,Ann.Vasc.Surg. 1995

CONTROLLO INTRAOPERATORIO IN CHIRURGIA CAROTIDEA:
nostra esperienza

- Utilizzo di sonda lineare 7-10 MHz attraverso apposito coprisonda sterile
- Utilizzo di scansioni longitudinali e trasversali

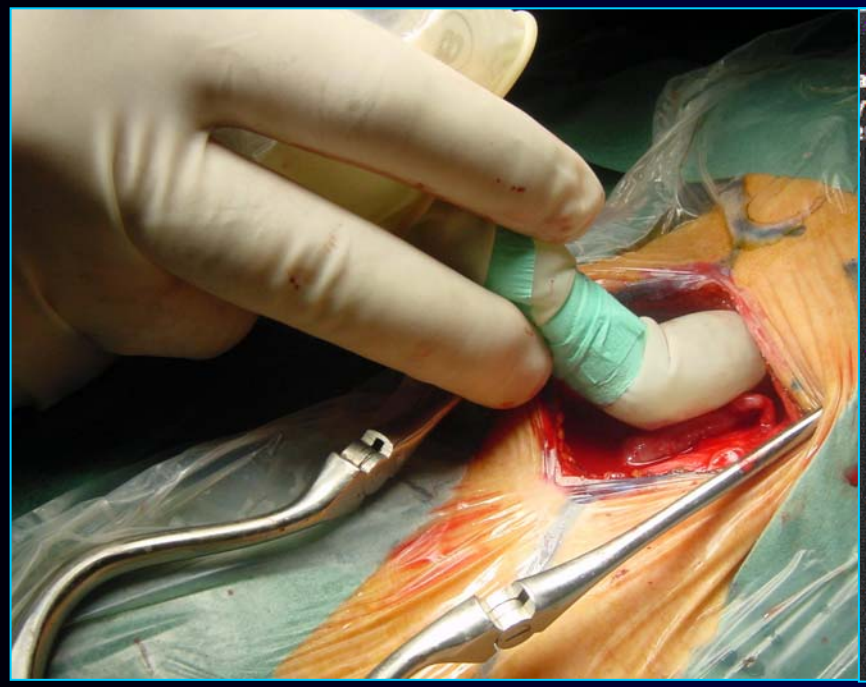

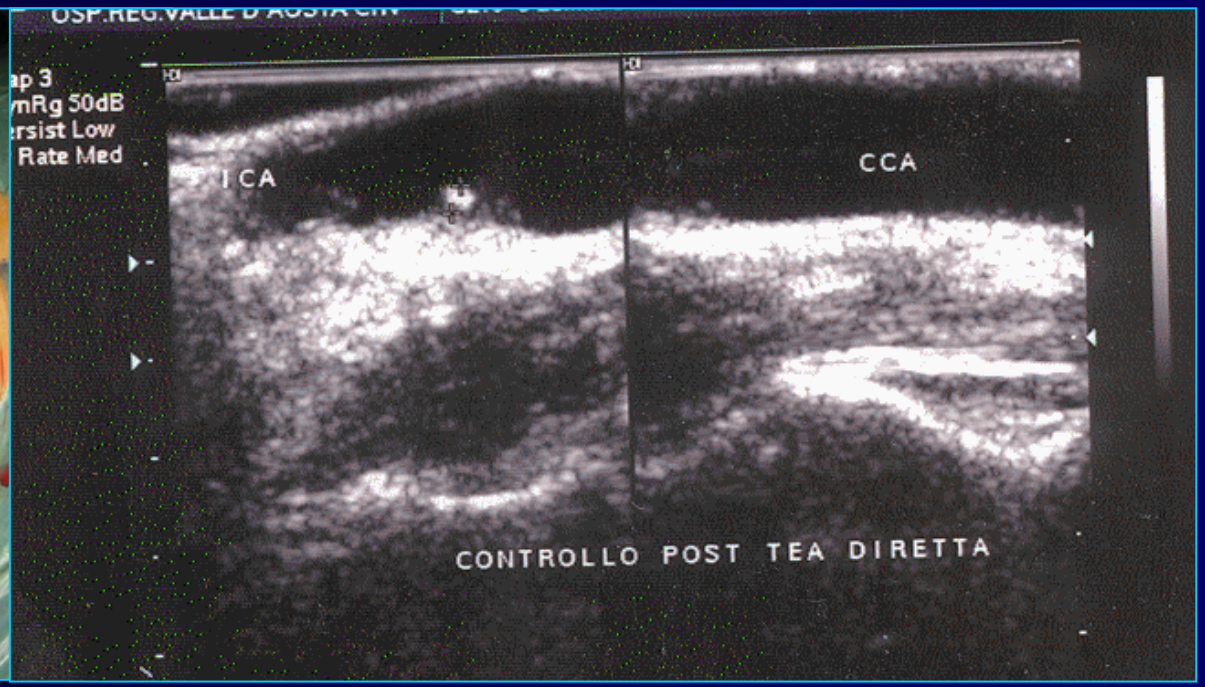

CONTROLLO INTRAOPERATORIO IN CHIRURGIA CAROTIDEA:
nostra esperienza

Indicazione alla revisione intraoperatoria in seguito al riscontro di:

- ALTERAZIONI MORFOLOGICHE: presenza di flap mobili, placche residue sia a livello della carotide interna che esterna con stenosi superiori al 60%, presenza di plicature emodinamicamente significative

- ALTERAZIONI EMODINAMICHE: velocità di picco sistolica superiore a 280 cm/sec, velocità diastolica superiore a 120 cm/sec

CONTROLLO INTRAOPERATORIO TEA CAROTIDEA

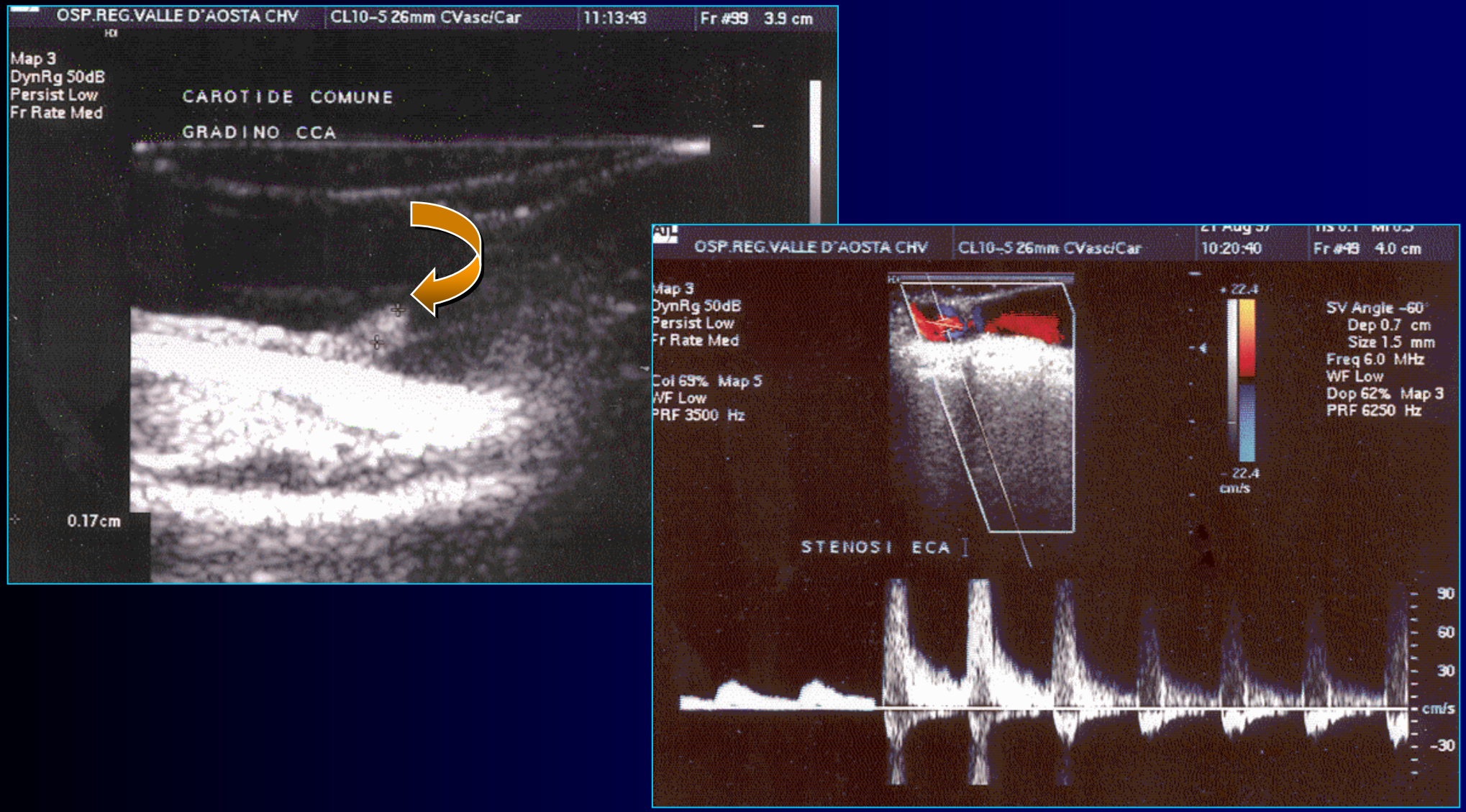

CONTROLLO INTRAOPERATORIO TEA CAROTIDEA

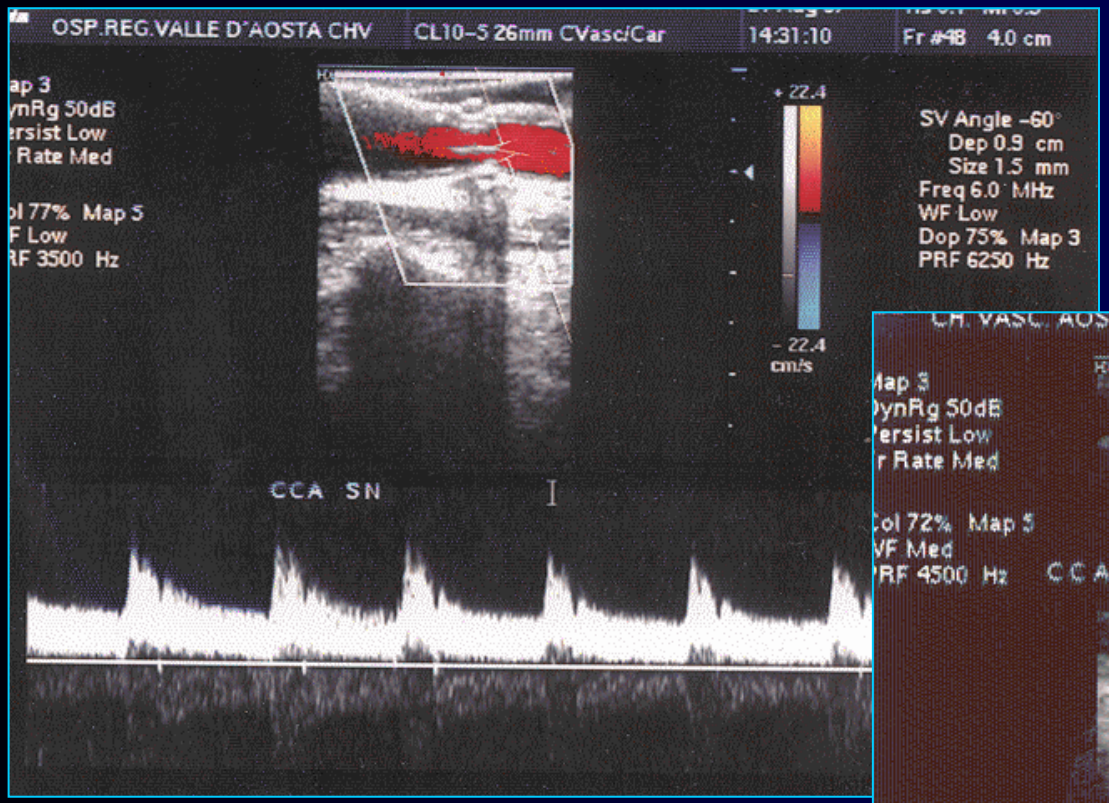

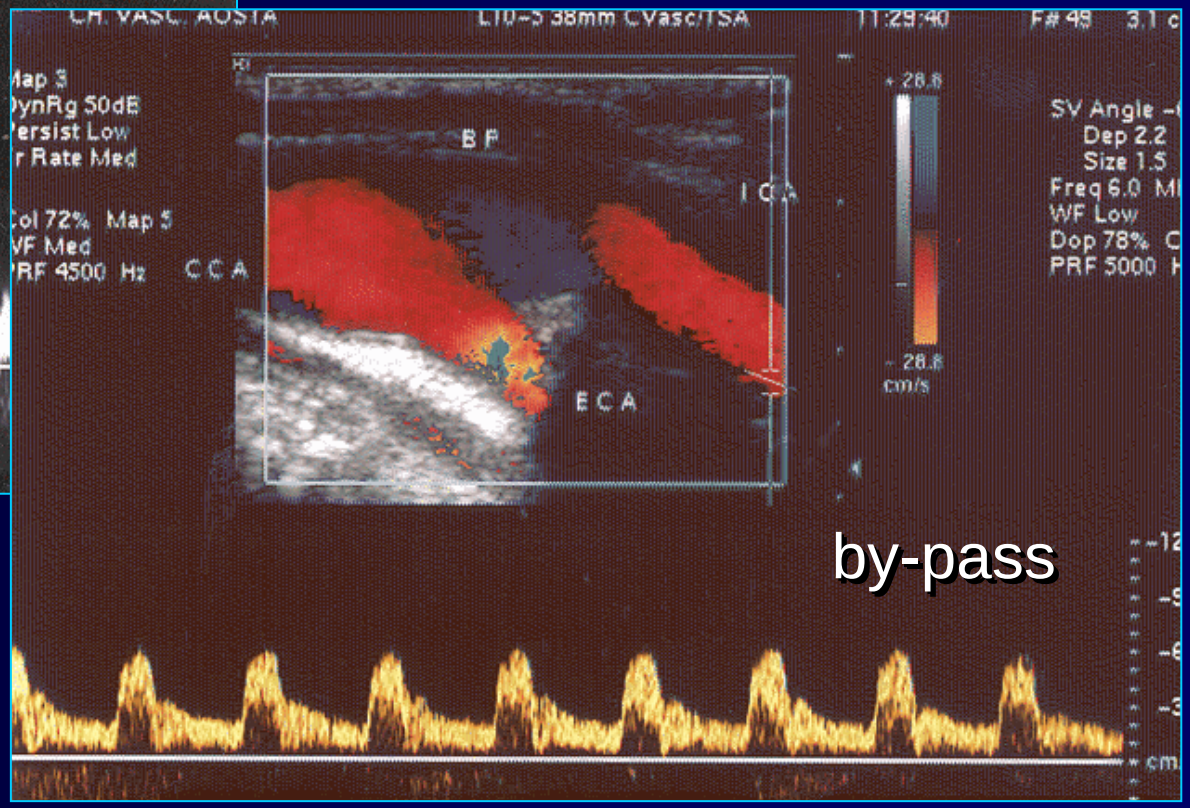

CONTROLLO TEA CAROTIDEA CON PATCH

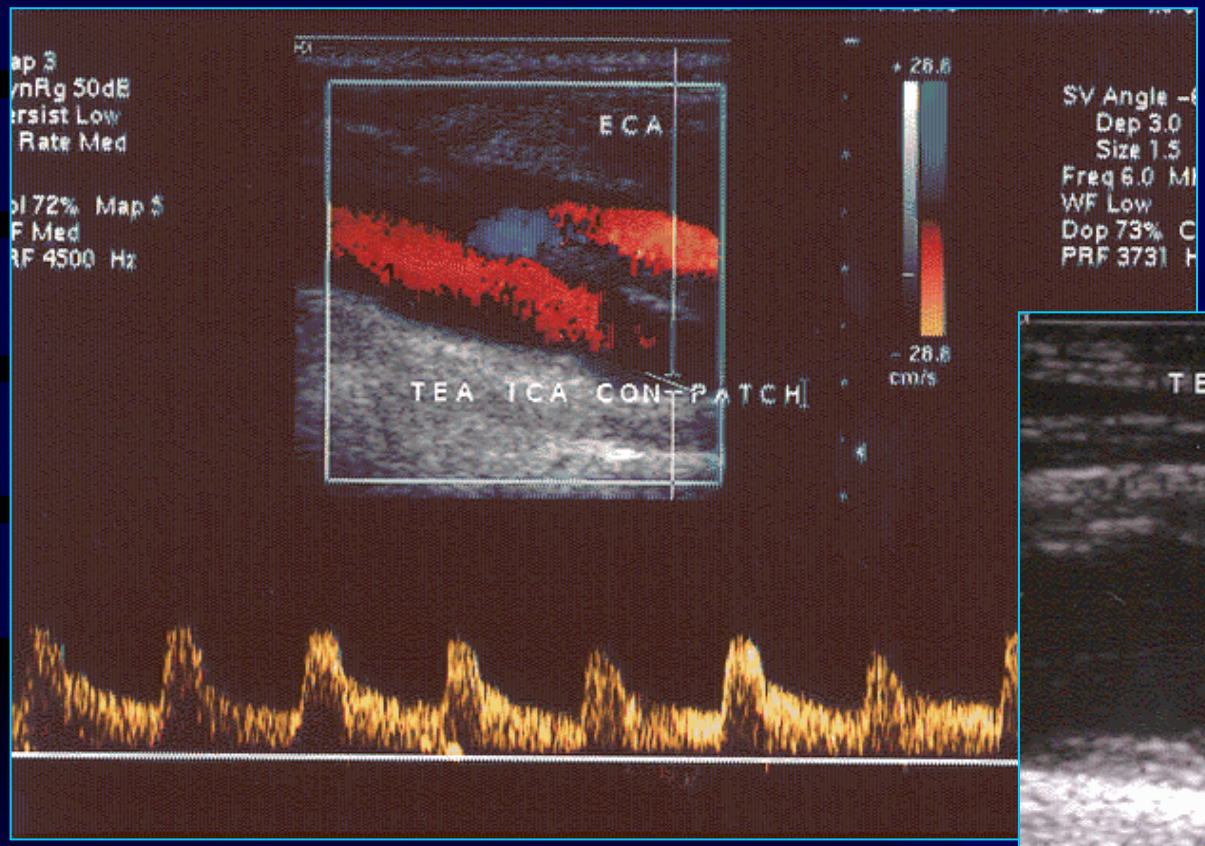

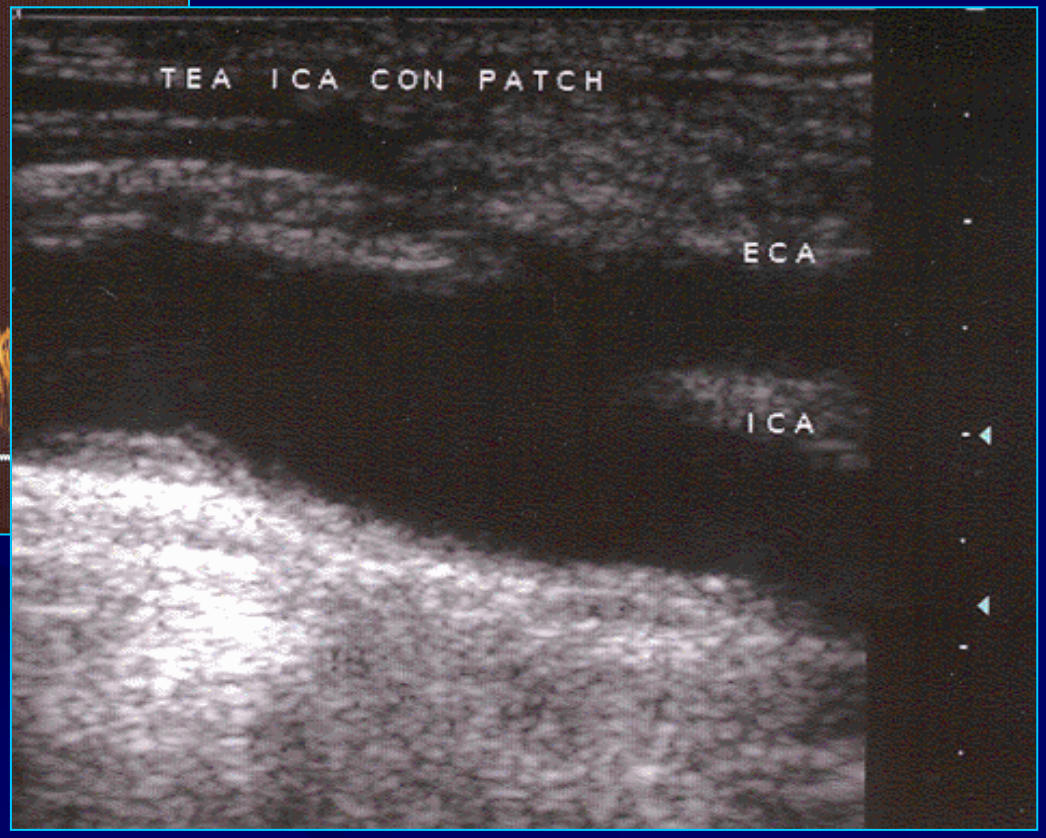

CONTROLLO BY PASS CAROTIDO-SUCCLAVIO IN PTFE

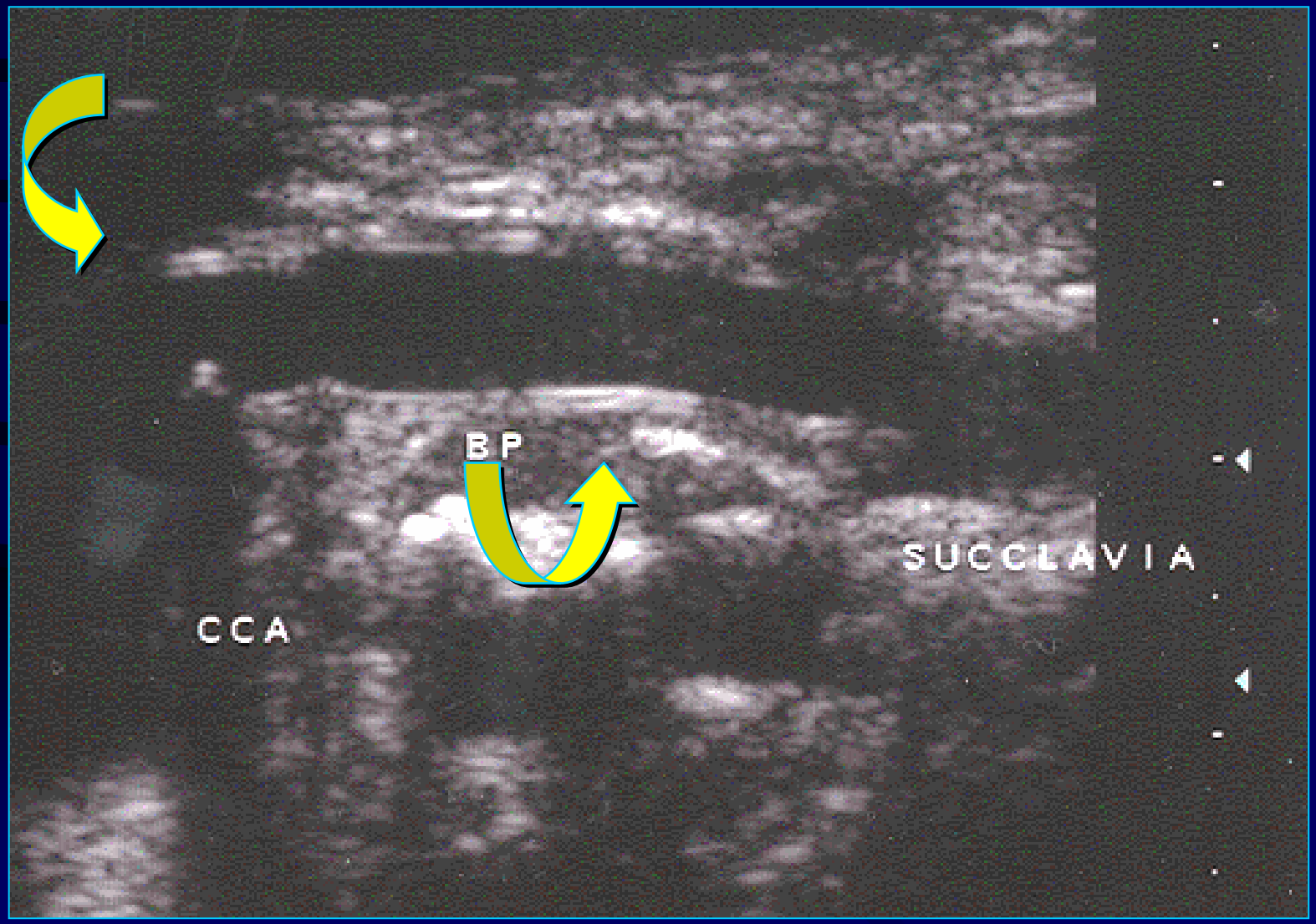

ECOCOLORDOPPLER E CHIRURGIA CAROTIDEA:

CONTROLLI A DISTANZA

QUANDO ?

RISTENOSI CAROTIDEA: incidenza e aspetti clinici

- La ristenosi carotidea interessa una percentuale di pazienti che nelle casistiche mondiali varia dall'1.5% al 36%
- La diversa incidenza è funzione della tecnica chirurgica, dell'intervallo di follow up e della metodica di controllo a distanza utilizzata
- L'individuazione precoce di un processo riparativo di tipo iperplastico non deve essere subito considerato come "ristenosi" in quanto l'iperplasia, soprattutto se non emodinamica, può andare incontro a rimodellamento entro 12 mesi dall'intervento
- La comparsa di ristenosi è accompagnata da sintomi neurologici in ridotta percentuale (3-5 %)

RISTENOSI CAROTIDEA: aspetti ecografici

- Entro 2 anni: deposizione ad ecogenicità soft,omogenea, con superficie regolare situata nella zona sottoposta a disostruzione
- oltre 2 anni: aspetto morfologico analogo a quello delle placche ATS primitive con possibili aspetti degenerativi (ulcerazioni)

- E' ormai accettato che il paziente debba essere controllato con ecocolordoppler a distanza di 1 mese, 6 e 12 mesi e successivamente ogni anno, se non si verificano eventi per i quali è necessario un controllo più frequente.

CONTROLLO PTA CAROTIDEA CON STENT PER RISTENOSI

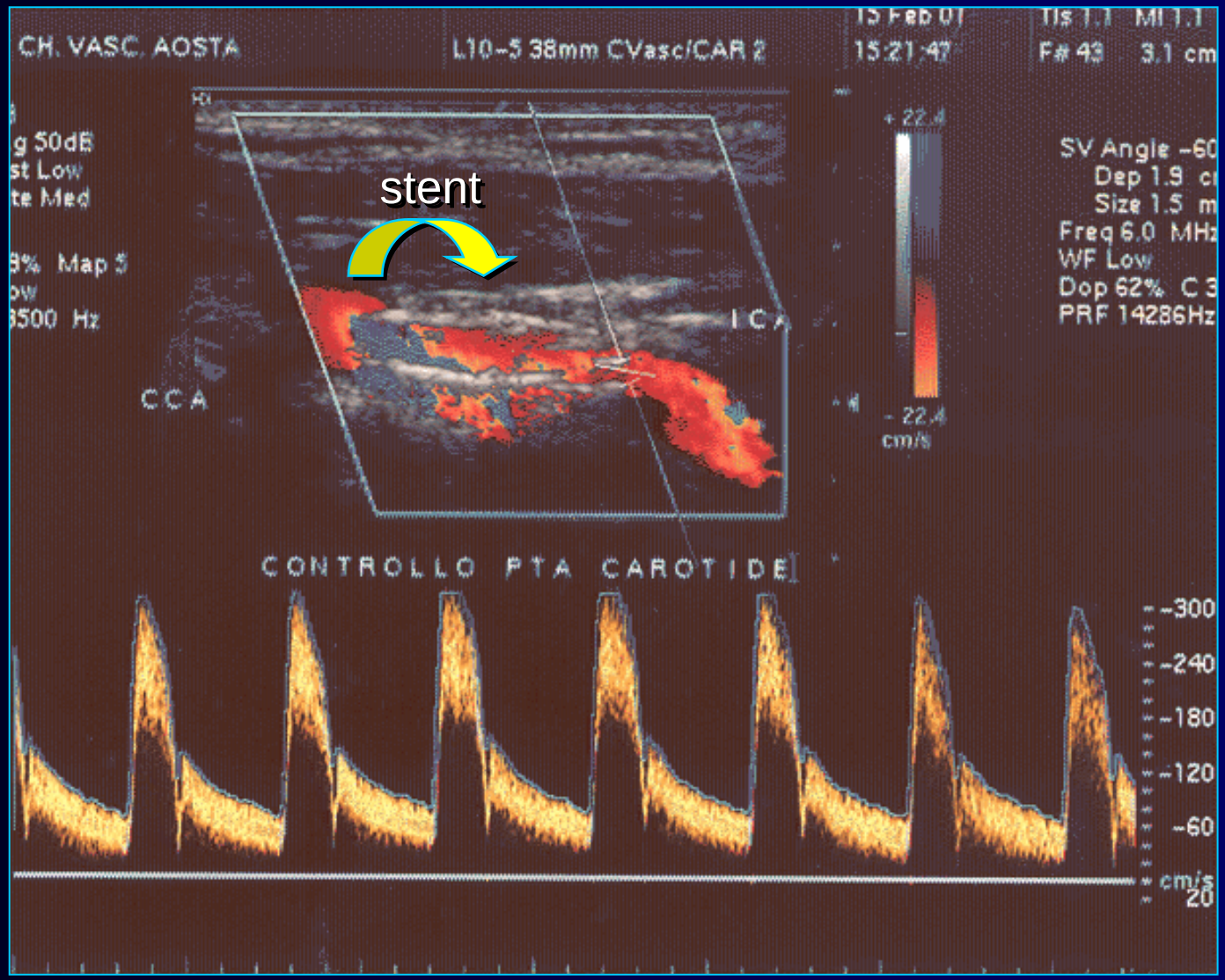

CONCLUSIONI

La terapia chirurgica delle stenosi carotidee è ormai universalmente accettata come di provata efficacia nella prevenzione dell'ictus

L' ecocolordoppler rappresenta attualmente la metodica di 1° scelta sia per la diagnosi di stenosi carotidea sia per il controllo intra e postoperatorio dei pazienti sottoposti ad interventi chirurgici di rivascolarizzazione

CONCLUSIONI

E’ pertanto indispensabile la stretta collaborazione tra il chirurgo vascolare e l’operatore che effettua l’esame ecocolordoppler, nell’ottica di un “team polispecialistico”, sia per la valutazione preoperatoria del paziente, sia per il monitoraggio intra e post-operatorio
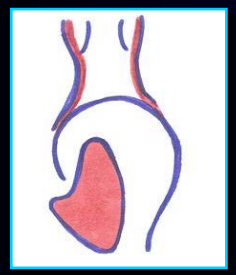
Grazie per l'attenzione